

# Akutní disekce aorty – neočekávaná příčina úmrtí mladé těhotné ženy. Popis případu.

Andrea Straková Peteříková<sup>1</sup>, Hynek Řehulka<sup>1</sup>, Miroslav Dvořák<sup>1</sup>, Jitka Pažinová<sup>1</sup>, Magdaléna Daumová<sup>2,3</sup>

<sup>1</sup> Ústav soudního lékařství LFP a FN Plzeň

<sup>2</sup> Šiklův ústav patologie LFP a FN Plzeň

<sup>3</sup> Bioptická laboratoř s.r.o., Plzeň

## SOUHRN

Akutní disekce aorty je život ohrožující stav, při kterém krev proniká trhlinou v tunica intima do cévní stěny, kterou podélně rozštěpuje, a vytváří nepravé lumen. Ačkoli tento stav postihuje zpravidla pacienty v 5. a 6. deceniu, vzácně se může vyskytnout i v mladém věku. V souvislosti s hemodynamickými a hormonálními změnami v těhotenství tvoří až polovinu případů akutní disekce aorty u žen mladších 40 let právě ženy gravidní. Mezi rizikové faktory akutní disekce aorty patří arteriální hypertenze, některé geneticky podmíněné syndromy asociované s méněcenností aortální stěny či vývojové vady aortální chlopně.

V tomto kazuistickém sdělení prezentujeme případ neočekávaného úmrtí 34leté ženy ve 3. trimestru gravidity, u které pitva odhalila akutní disekci aorty.

**Klíčová slova:** disekce aorty – typ A – těhotenství – náhlá smrt

## Acute aortic dissection – an unexpected cause of death of a young pregnant woman. Case report

### SUMMARY

Acute aortic dissection is a relatively rare life-threatening condition in which blood penetrates through a tear in the tunica intima into the vessel wall, splits it longitudinally and forms a false lumen. Although this condition usually affects patients in the 5th and 6th decade, it can rarely occur at a young age. Due to hemodynamic and hormonal changes in pregnancy, up to half of dissections in women younger than 40 years occur just during pregnancy. Risk factors for acute aortic dissection include arterial hypertension, genetic syndromes associated with connective tissue disorders, or developmental defects of the aortic valve.

In this case report, we present a case of unexpected death of a 34-year-old woman in the third trimester of gravidity in whom the autopsy revealed an acute aortic dissection. This woman suffered from hypertension, which is one of the main risk factors for acute aortic dissection. Although histological examination of the aorta did not clearly show chronic changes in the vessel wall, it can be assumed, based on the current literature data, that hypertension combined with hemodynamic and hormonal changes during gravidity was the cause of this fatal condition. Concomitant use of triptans and selective serotonin reuptake inhibitors (SSRI) may have contributed to the decompensation of hypertension. However, clinical data on the use of these drugs were found out a long time after the autopsy and it was not possible to perform toxicological examination to confirm this suspicion.

**Keywords:** aortic dissection – type A – pregnancy – sudden death

*Soud Lek 2021; 66(2): 20–22*

Disekce aorty je závažné cévní onemocnění, které pokud není včas rozpoznáno a léčeno, končí velmi často fatálně. Podstatou tohoto stavu je krvácení do cévní stěny při odtržení tunica intima od střední vrstvy cévy (tunica media) krevním proudem a vytvoření nového nepravého lumen. Formující se intramurální hematoma může způsobit útlak cév odstupujících z aorty s následnou charakteristickou symptomatologií. Ruptura postižené části aorty navenek může být příčinou srdeční tamponády nebo závažného krvácení do hrudní či břišní dutiny (1).

Incidence tohoto onemocnění v populaci je přibližně 2,9 případů na 100 000 obyvatel za rok. Akutní disekce aorty postihuje zejména starší pacienty, obvykle muže okolo 60 let. Druhou, méně početnou skupinu, představují mladí jedinci do 40 let věku. U části z nich se disekce aorty vyvine jako komplikace vrozené poruchy pojivové tkáně (1,2).

### ✉ Adresa pro korespondenci:

MUDr. Andrea Straková Peteříková  
Ústav soudního lékařství LFP a FN Plzeň  
Karlovarská 48, 301 66 Plzeň  
tel.: 377 593 385  
email: strakovap@fnplzen.cz

Delivered: January 8, 2021

Accepted: January 21, 2021

Mezi nejčastější rizikové faktory patří vyšší věk, zejména v kombinaci s arteriální hypertenzí, některé geneticky podmíněné poruchy pojivové tkáně jako Marfanův syndrom a vaskulární Ehlers-Danlosův syndrom, chromozomální vady jako Turnerův syndrom, bikuspidální aortální chlopně, dále např. užívání kokainu či cévní zánětlivé onemocnění jako je obrovskobuněčná arteritida a Takayasuova arteritida (3-5). Velmi vzácně může být aortální disekce iatrogenního původu a může vzniknout jako komplikace katetrizačních nebo kardiologických výkonů (1,2). V širším slova smyslu lze mezi rizikové faktory akutní aortální disekce zařadit i graviditu (4,6-8).

Vznik akutní disekce aorty v souvislosti s těhotenstvím, zejména ve třetím trimestru a v poporodním období, se přisuzuje zejména hemodynamickým a hormonálním změnám během gravidity (3,5-7,9,10).

Ačkoli je celková incidence akutní aortální disekce u gravidních žen velmi nízká a pohybuje se okolo 0,4 případů na 100 000 obyvatel ročně (4), je nutné i na tuto možnost při odpovídajících klinických symptomech pomýšlet.

Charakteristickým příznakem akutní aortální disekce bývá náhle vzniklá ostrá bolest na hrudi, která se často propaguje do zad, krku, ramen či břicha. Stav bývá doprovázen vegetativními příznaky, zejména nevolností, zvracením, palpitacemi a pocením. Při dráždění vagového nervu může dojít k bronchospasmu (11,12).

Klinický obraz ovlivňují také komplikace vznikající při disekci aorty. V případě útlaku odstupů koronárních arterií se rozvíjí

akutní koronární syndrom, útlak tepen zásobujících mozek vede k projevům mozkové ischemie. Při postižení abdominální aorty může intramurální hematoma způsobit okluzi renálních arterií s následným akutním renálním selháním, popřípadě být i příčinou vzniku akutního tepenného uzávěru cév zásobujících dolní končetiny. V případě, že se trhlina aorty šíří retrogradně směrem k aortální chlopně, může tuto poškodit a následně vést ke vzniku akutní aortální regurgitace s městnavým srdečním selháním (1,2).

Pro klasifikaci aortální disekce jsou užívány nejčastěji dva systémy, klasifikační systém dle De Bakeyho a klasifikace stanfordská (1,13). De Bakeyho klasifikace dělí disekce podle místa vzniku a rozsahu na tři typy. U typu I, který je prognosticky nejzávažnější, je disekce lokalizována do oblasti ascendentní aorty, aortálního oblouku a v různém rozsahu postihuje i aortu descendentní. U typu II je disekce omezena pouze na ascendentní část aorty. Typ III postihuje aortu descendentní. Novější a jednodušší stanfordská klasifikace dělí aortální disekce jen do dvou typů. V případě typu A je postižena aorta ascendentní (bez ohledu na rozsah disekce, přičemž tento typ odpovídá typu I a II dle De Bakeyho). U typu B dochází k postižení descendentní aorty (tento typ odpovídá typu III dle De Bakeyho).

Aortální disekce typu A dle stanfordské klasifikace je 2x častější a má závažnější prognózu než typ B. Zatímco terapeutický postup u disekce typu B je převážně konzervativní, v případě disekce typu A je vždy indikován kardiochirurgický zákrok (14).

## POPIS PŘÍPADU

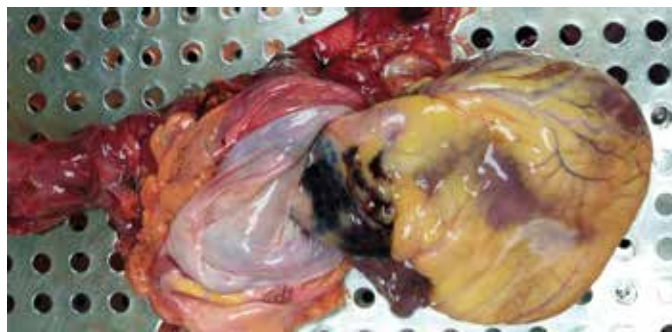Jednalo se o 34letou ženu v 7. měsíci těhotenství, která dorazilila s rodinou na oběd ke své matce. Během oběda si začala stěžovat na dušnost a náhle vzniklou ostrou bolest na hrudi, která vystřelovala do zad. Dle výpovědi rodiny začala žena modrat v oblčeji. Manžel ji uložil na lůžko, kde žena v témže okamžiku upadla do bezvědomí. Rodina ihned zavolala záchrannou službu, jejíž posádka ihned po příjezdu zahájila rozšířenou kardiopulmonální resuscitaci. Po vyčerpání všech léčebných možností byla kardiopulmonální resuscitace ukončena a na místo úmrtí byl povolán koroner, který indikoval zdravotní pitvu.

Dle výpovědi rodinných příslušníků a v souladu s dostupnou zdravotnickou dokumentací žena trpěla arteriální hypertenzí, chronickou migrénou a úzkostnou poruchou. Byla v péči ambulantního psychiatra a neurologa. Užívala atenolol (Atenobene) k terapii hypertenze a escitalopram (Cipralext), selektivní inhibitor zpětného vychytávání serotoninu, k léčbě úzkostné poruchy. Profylaktická léčba migrény Cinarizinem byla v prvním trimestru gravidity ukončena. Žena byla podruhé těhotná, předchozí i současná gravidita probíhaly bez komplikací.

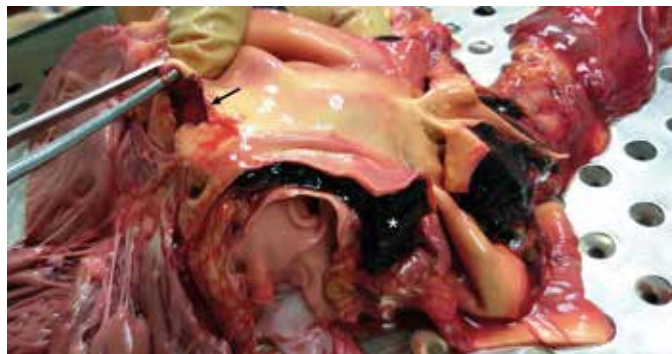Teprve dodatečně, již bez možnosti odběru materiálu na toxikologické vyšetření, byl zjištěn údaj o nadužívání triptanů (Sumatriptan) pro chronickou bolest hlavy. Poslední recept na tyto léky byl vystaven 14 dní před smrtí.

## MORFOLOGICKÝ NÁLEZ

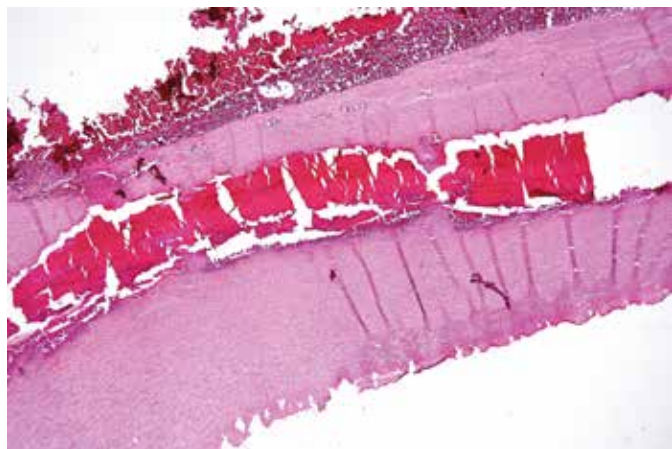
V oblasti ascendentní aorty prosvítal hematoma tmavě fialové barvy (obr. 1). Po rozstřížení aorty byla ve vzdálenosti 2,5 cm nad aortální chlopní nalezena trhlina cévní výstelky vzhledu obráceného písmene „Z“ o max. rozměru 1,5 cm. V místě trhliny byl přítomen čerstvý intramurální hematoma, který ložiskově dosahoval tloušťky až 1,5 cm (obr. 2). Hematoma se propagoval jednak do oblouku aorty, včetně odstupů krčních tepen, zároveň se šířil i retrogradně až ke kořeni aorty a postihoval i počáteční úseky levé i pra-



**Obr. 1.** Hematoma v oblasti ascendentní aorty. / **Fig.1.** Hematoma of ascending aorta.



**Obr. 2.** Trhlina v cévní stěně (šipka) a intramurální hematoma (hvězdička). / **Fig.2.** Tear within a vessel wall (arrow) and intramural hematoma (star).



**Obr. 3.** Intramurální hematoma destruující tunica media aorty (HE, 4x). / **Fig.3.** Intramural hematoma destroying tunica media of the aorta (HE, 4x).

vé koronární arterie, jejichž lumen bylo zúženo přibližně o 50 %. Jednalo se o aortální disekci typu A dle stanfordské klasifikace.

Obě srdeční komory byly dilatované. Dále byl přítomen ložiskový edém plic a akutní překrvení orgánů dutiny hrudní a dutiny břišní.

Histologicky byl v řezech z ascendentní aorty přítomen čerstvý intramurální hematoma, který se šířil v tunica media cévní stěny a tuto destrukoval (obr. 3). Speciálním barvením byla v řezech z okraje defektu cévní stěny prokázána fragmentace elastických vláken. V tomto rozsahu však nebylo možné jednoznačně potvrdit, zda se jedná o změnu chronickou či změnu akutní, vzniklou v důsledku propagace intramurálního hematomu.

Bezprostřední příčinou smrti byla akutní koronární insuficience při disekci hrudní aorty propagující se do odstupů koronárních tepen.

## DISKUZE

Disekce aorty je závažné kardiovaskulární onemocnění, které se poměrně vzácně vyskytuje v asociaci s graviditou. Mezi rizikové faktory patří arteriální hypertenze, vrozené poruchy pojivové tkáně, vývojové vady aortální chlopně (bikuspidální chlopně) či některé chromozomální vady (1-5). Předpokládá se, že na rozvoji akutní aortální diseckce se však mohou podílet i fyziologické změny systémové hemodynamiky a hormonální změny v těhotenství, během porodu a v poporodním období (8).

Mezi nejvýznamnější hemodynamické změny v graviditě patří vzestup cirkulujícího objemu krve, pokles periferní cévní rezistence a zvýšení srdečního výdeje. Nárůst krevního objemu v graviditě je způsoben retencí sodíku a vody, která vede k expanzi cirkulujícího objemu plazmy až o 1,5-2 l. Zvyšování srdečního výdeje je zpočátku dáno růstem tepového objemu a v pozdějších stádiích gravidity pak nárůstem tepové frekvence. K dalšímu vzestupu srdečního výdeje dochází v průběhu kontrakcí, porodu a v časném poporodním období. Během gravidity dále dochází k poklesu systolického a diastolického krevního tlaku vlivem poklesu periferní cévní rezistence. K poklesu cévní rezistence dochází v důsledku vývoje nízkoodporové uteroplacentární cirkulace a arteriální vazodilatace. Na vzniku arteriální vazodilatace se podílí působení gestačních hormonů a cirkulujících prostaglandinů. Estrogenové receptory jsou přítomny v mnoha tkáních včetně endotelu aorty. Estrogeny se podílejí na aktivaci syntetázy oxidu dusnatého, která zvyšuje produkci molekuly oxidu dusnatého. Oxid dusnatý má relaxační vliv na hladkou svalovinu cévní stěny (8-10,12). Poměrně dlouhou dobu je však známo, že působení gestačních hormonů může mít vliv i na kvalitu cévní stěny. Popisována je fragmentace retikulárních vláken, snížení koncentrace kyselých mukopolysacharidů v tunica media, ztráta normálního uspořádání, zeslabení či úplná ztráta elastických vláken a hypertrofie nebo hyperplazie hladkosvalových buněk cévní stěny (9). Novější studie prokázaly, že právě zvýšené hladiny estrogenu ovlivňují uvolňování a aktivaci matrixových metaloproteináz, které zřejmě hrají zásadní roli při degeneraci cévní stěny (6,15). Dále se předpokládá, že s každou další graviditou může docházet k sumaci těchto degenerativních změn (6,9,12).

Ačkoli řada nezávislých studií opakovaně prokázala výše popisované morfologické změny v aortách gravidních žen posti-

žených aortální diseckcí (5,6,10), z literatury jsou známy i případy, u nichž histologické vyšetření neprokázalo jasné známky degenerace tunica media (16).

V našem kazuistickém sdělení jsme prezentovali případ náhlého úmrtí mladé gravidní ženy, u níž pitva odhalila akutní diseckci aorty typu A dle stanfordské klasifikace, s útlakem odstupů koronárních a krčních tepen. Přesto, že nelze z výsledku histologického vyšetření jednoznačně potvrdit přítomnost chronických degenerativních změn v aortě postižené ženy, nelze ignorovat údaj o arteriální hypertenzi, která představuje jeden z hlavních rizikových faktorů tohoto onemocnění. Ačkoli žena užívala beta blokátory, je možné, že současné užívání escitalopramu a triptanů mohlo vést k exacerbaci arteriální hypertenze. Jedná se totiž o léky, jejichž simultánní působení může přispět ke vzniku tzv. serotoninového syndromu, mezi jehož projevy patří nestabilita vegetativních funkcí zahrnující i zvýšení krevního tlaku (17). Vzhledem k tomu, že údaj o nadužívání Sumatriptanu byl zjištěn až s delším časovým odstupem od provedení pitvy, nebylo již možné provést toxikologické vyšetření tkání k ověření tohoto podezření.

## ZÁVĚR

Akutní diseckce aorty je závažný, život ohrožující stav, který má i při včasné diagnostice stále vysokou mortalitu. Přesto, že se v těhotenství tento stav vyskytuje zřídka, je nutné na něj při odpovídající klinické symptomatologii pomýšlet.

V etiopatogenezi tohoto stavu hrají roli nejrůznější faktory včetně hemodynamických a hormonálních změn během těhotenství. V tomto prezentovaném případě rovněž nelze opomenout možnou roli užívané medikace, která mohla vyústit v exacerbaci arteriální hypertenze.

Z tohoto případu dále vyplývá, že i při současných znalostech nejsou všechny morfologické a biochemické změny u tohoto onemocnění plně objasněny a vyžadují další detailnější výzkum.

## PROHLÁŠENÍ

Autor práce prohlašuje, že v souvislosti s tématem, vznikem a publikací tohoto článku není ve střetu zájmů, a vznik ani publikace článku nebyly podpořeny žádnou farmaceutickou firmou. Toto prohlášení se týká i všech spoluautorů.

## LITERATURA

1. **VeJVoda J, Alan D, Ošťádal P.** Disekce aorty. *Interv Akut Kardiol* 2005; 4(3): 159-165.
2. **Marek D, Němec J, Heřman M, et al.** Aortální diseckce. *Interní Med* 2001; 3(7): 313-317.
3. **Patel PV, Alter R, Frenn R, Waters TP.** Aortic Dissection in a Pregnant Patient without Other Risk Factors. *Case Rep Obstet Gynecol* 2019; 2019: 1583509.
4. **Kohli E, Jwayyed S, Giorgio G, Bhalla MC.** Acute Type A Aortic Dissection in a 36-week Pregnant Patient. *Case Rep Emerg Med* 2013; 2013: 390670.
5. **Bons LR, Roos-Hesselink JW.** Aortic disease and pregnancy. *Curr Opin Cardiol* 2016; 31(6): 611-617.
6. **De Martino A, Morganti R, Falchetta G, et al.** Acute aortic dissection and pregnancy: Review and meta-analysis of incidence, presentation, and pathologic substrates. *J Card Surg* 2019; 34(12): 1591-1597.
7. **Coulon, C.** Thoracic aortic aneurysms and pregnancy. *Presse Med* 2015; 44(11): 1126-35.
8. **Žáková D.** Problematika těhotenství u žen s vrozenou srdeční vadou. *Kardiol Rev Int Med* 2018; 20(4): 273-278.
9. **Nolte JE, Rutherford RB, Nawaz S, et al.** Arterial dissections associated with pregnancy. *J Vasc Surg* 1995; 21(3): 515-20.
10. **Kamel H, Roman MJ, Pitcher A, Devereux RB.** Pregnancy and the Risk of Aortic Dissection or Rupture: A Cohort-Crossover Analysis. *Circulation* 2016; 134(7): 527-533.
11. **Kinney-Ham L, Nguyen HB, Steele R, Walters EL.** Acute aortic dissection in third trimester pregnancy without risk factors. *The western journal of emergency medicine* 2011; 12(4): 571-574.
12. **Tweet MS, Hayes SN, Codsí E, et al.** Spontaneous Coronary Artery Dissection Associated With Pregnancy. *J Am Coll Cardiol* 2017; 70(4): 426-435.
13. **Němec P.** Akutní diseckce aorty a akutní koronární syndrom. *Interní Med* 2002; 4(3): 25-26.
14. **Immer FF, Bansi AG, Immer-Bansi AS, et al.** Aortic dissection in pregnancy: analysis of risk factors and outcome. *Ann Thorac Surg* 2003; 76(1): 309-314.
15. **Dang Y, Li W, Tran V, Khalil RA.** EMMPRIN-mediated induction of uterine and vascular matrix metalloproteinases during pregnancy and in response to estrogen and progesterone. *Biochem Pharmacol* 2013; 86(6): 734-747.
16. **Zeebregts CJ, Schepens MA, Hameeteman TM, Morshuis WJ, de la Riviere AB.** Acute aortic dissection complicating pregnancy. *Ann Thorac Surg* 1997; 64(5): 1345-1348.
17. **Prokeš M, Suchopár J.** Serotoninový syndrom: co bychom o něm měli vědět. *Med Praxi* 2014; 11(5): 226-230.